



Δρ. Χρήστος Κ. Γιαννακόπουλος

Ορθοπαιδικός Χειρουργός, Διδάκτωρ Πανεπιστημίου Αθηνών

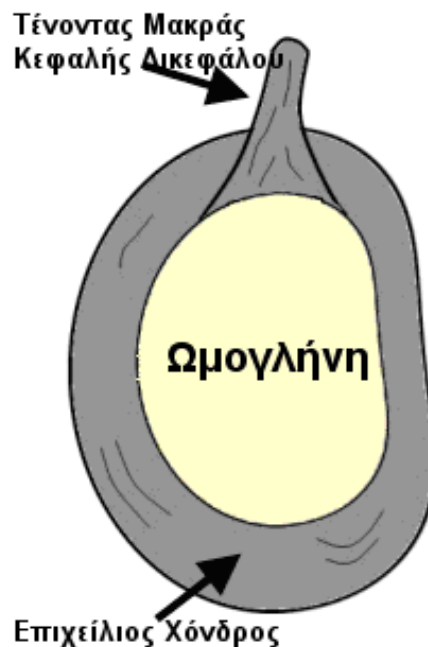Πύργος Αθηνών, Κτίριο Γ', 2^{ος} όροφος, Λεωφ. Μεσογείων 2-4, Αθήνα 115 27

Τηλ.: 210 7712792 | **Κινητό:** 697 20 999 11 | **E-mail:** cky@orthosurgery.gr

Ρήξη του Επιχείλιου Χόνδρου του Ώμου και Βλάβες SLAP

Τι είναι οι σύνδεσμοι και ο επιχείλιος χόνδρος στον ώμο;

Η γληνοβραχιόνια άρθρωση του ώμου είναι μία σφαιροειδής ενάρθρωση που σχηματίζεται από την σφαιρική κεφαλή του βραχιόνιου οστού και από την επίπεδη ωμογλήνη. κατ'αντιστοιχία φανταστείτε την άρθρωση μίας μπάλας του μπάσκετ με ένα μικρό πιάτο. Η άρθρωση είναι επομένως ιδιαίτερα ασταθής και υπάρχει ανάγκη σταθεροποίησης από τους μύες που την περιβάλλουν, από τους συνδέσμους και από τον επιχείλιο χόνδρο. Οι σύνδεσμοι δημιουργούνται ως παχύνσεις του υμένα που περιβάλλει τα οστά. Εκφύονται από το βραχιόνιο και καταφύονται στην ωμογλήνη. Στη θέση κατάφυσης των συνδέσμων στην ωμογλήνη παρεμβάλλεται ο επιχείλιος χόνδρος που αποτελεί έναν ινοχόνδρινο δακτύλιο που περιβάλλει το οστό της ωμογλήνης και αυξάνει το βάθος της.



Ποιός είναι ο ρόλος του επιχείλιου χόνδρου;

Ο επιχείλιος χόνδρος εκτός από την αύξηση του βάθους της ωμογλήνης αυξάνει και τη σταθερότητα της άρθρωσης. Ως αποτέλεσμα η άρθρωση του ώμου παρουσιάζει το μεγαλύτερο εύρος απ' όλες τις αρθρώσεις του σώματος.

Τι είναι η ρήξη του επιχείλιου χόνδρου και πως συμβαίνει;

Η ρήξη του επιχείλιου χόνδρου πρόκειται για διακοπή της συνέχειας της δομής του και συνήθως παρατηρείται μετά από τραυματισμό. Οι ρήξεις είναι δυνατό να συμβούν επίσης και χωρίς σημαντικό τραυματισμό σε μεγαλύτερους ασθενείς λόγω εκφύλισης στο πλαίσιο της γήρανσης του οργανισμού.

Ποιά είναι τα συμπτώματα της ρήξης του επιχείλιου χόνδρου;

Τα συμπτώματα εξαρτώνται από την έκταση και τη θέση της ρήξης και περιλαμβάνουν:

- διάχυτο πόνο στον ώμο
- συμπτώματα εμπλοκής της άρθρωσης κατά τις κινήσεις
- πόνο σε συγκεκριμένες δραστηριότητες ή κινήσεις

Ποιοι είναι οι συνηθέστεροι τύποι ρήξεων το επιχείλιου χόνδρου;

Οι συνηθέστεροι τύποι ρήξεων του επιχείλιου χόνδρου είναι 3:

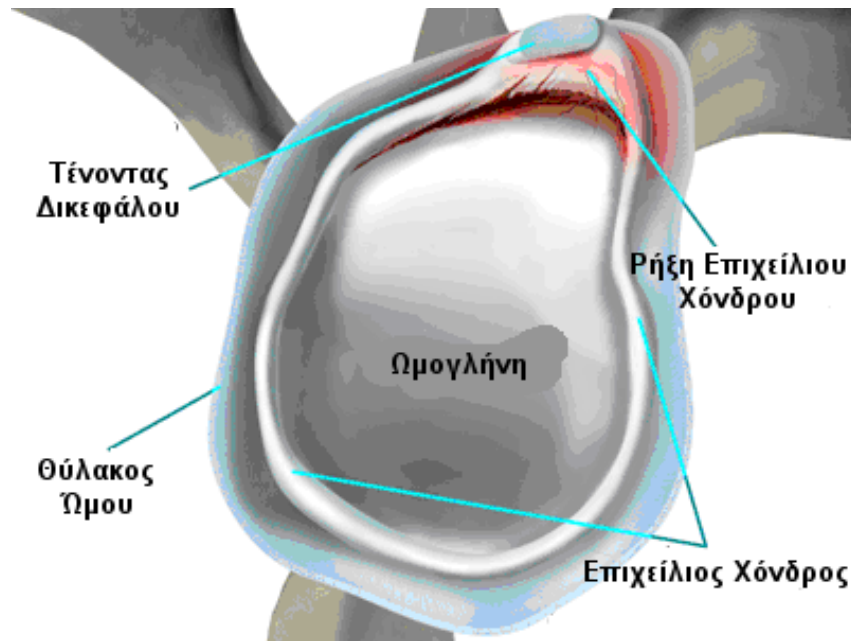
- οι βλάβες SLAP
- η βλάβη Bankart
- οι ρήξεις του οπίσθιου άνω επιχείλιου χόνδρου.
- οι ρήξεις του οπίσθιου επιχείλιου χόνδρου.

Τι είναι η βλάβη Bankart;

Πρόκειται για ρήξη του πρόσθιου τμήματος του επιχείλιου χόνδρου που παρατηρούνται σε εξαρθρώματα του ώμου και αυξάνουν την πιθανότητα νέου εξαρθρώματος.

Τι είναι οι οι βλάβες SLAP;

Πρόκειται για ρήξεις του ανώτερου τμήματος του επιχείλιου χόνδρου που παρατηρούνται συνήθως σε αθλητές ρίψεων. Η ρήξη εντοπίζεται στο ανώτερο τμήμα της ωμογλήνης και συχνά περιλαμβάνει και την έκφυση του τένοντα της μακράς κεφαλής του δικεφάλου μυός.



Τι είναι οι ρήξεις του οπίσθιου άνω επιχείλιου χόνδρου;

Οι ρήξεις αυτές είναι λιγότερες συχνές και παρατηρούνται συνήθως σε αθλητές ρίψεων στο πλαίσιο του συνδρόμου εσωτερικής πρόσκρουσης. Στην περίπτωση αυτή συνυπάρχει αποκόλληση του οπίσθιου άνω τμήματος του επιχείλιου χόνδρου και της αρθρικής, κάτω επιφάνειας του τένοντα του υπερακανθίου.

Τι είναι οι ρήξεις του οπίσθιου επιχείλιου χόνδρου;

Οι ρήξεις αυτές παρατηρούνται σπάνια σε ασθενείς με τραυματικό οπίσθιο εξάρθρωμα του ώμου. Συνηθέστερα διατείνεται σημαντικά ο θύλακος χωρίς να αποκολληθεί ο επιχείλιος χόνδρος.

Με ποιόν τρόπο γίνεται η διάγνωση των ρήξεων του επιχείλιου χόνδρου;

Η διάγνωση των ρήξεων γίνεται αρχικά από το ιστορικό και την κλινική εξέταση του ώμου. Συμπληρωματικά είναι χρήσιμη η μαγνητική τομογραφία με έγχυση σκιαγραφικής ουσίας εντός της άρθρωσης του ώμου και τέλος, η οριστική διάγνωση γίνεται με την πραγματοποίηση αρθροσκόπησης του ώμου.

Ποιά είναι η θεραπεία της ρήξης του επιχείλιου χόνδρου;

Η αντιμετώπιση των ρήξεων του επιχείλιου χόνδρου εξαρτώνται από τον τύπο και το είδος της ρήξης. Ορισμένες ρήξεις είναι δυνατό να αντιμετωπιστούν συντηρητικά χωρίς να χρειαστεί χειρουργική επέμβαση. Σε αθλητές ή σε ασθενείς με επίμονα συμπτώματα ενδείκνυται η χειρουργική θεραπεία.

Με ποιό τρόπο πραγματοποιείται η χειρουργική διόρθωση των ρήξεων του επιχείλιου χόνδρου;

Στις περισσότερες περιπτώσεις είναι δυνατή με την αρθροσκόπηση η συρραφή των ρήξεων. Σε ορισμένες περιπτώσεις είναι αναγκαία η αφαίρεση τμήματος του επιχείλιου χόνδρου.